UNIVERSITÉ PARIS V

FACULTÉ DE MÉDECINE - NECKER - ENFANTS MALADES

ANNÉE 1971

THÈSE

N°

POUR LE

DOCTORAT EN MÉDECINE

(Diplôme d'État)

PAR

Christian DUGAS

Né le 8 Mai 1940 à NEUILLY-SUR-SEINE (Hauts-de-Seine)

PRÉSENTÉE ET SOUTENUE PUBLIQUEMENT LE .....

INTÉRÊT DE L'ARTÉRIOGRAPHIE VERTÉBRALE DANS LE DIAGNOSTIC DES NEURINOMES DE L'ACOUSTIQUE

Président : M. G. BOUDIN, *Professeur*

UNIVERSITÉ PARIS V

FACULTÉ DE MÉDECINE - NECKER - ENFANTS MALADES

ANNÉE 1971

THÈSE

N°

POUR LE

DOCTORAT EN MÉDECINE

(Diplôme d'État)

PAR

Christian DUGAS

Né le 8 Mai 1940 à NEUILLY-SUR-SEINE (Hauts-de-Seine)

PRÉSENTÉE ET SOUTENUE PUBLIQUEMENT LE .....

INTÉRÊT DE L'ARTÉRIOGRAPHIE VERTÉBRALE DANS LE DIAGNOSTIC DES NEURINOMES DE L'ACOUSTIQUE

Président : M. G. BOUDIN, *Professeur*

UNIV.
LEIDEN
BIBL.

A LA MEMOIRE DE MON PERE

A MA MERE

A MA FEMME

A MA FILLE

A mon Maître et Président de Thèse

Monsieur le Professeur Georges BOUDIN

Professeur de Clinique Neurologique
Médecin de l'Hôpital de la Salpêtrière

Tout au long de mes études médicales, j'ai eu le bonheur de recevoir vos conseils. Vous n'avez cessé de me témoigner les marques de votre affection. Je sais tout ce que je vous dois.
Je vous prie d'accepter avec l'hommage de mon admiration et de ma grande reconnaissance l'expression de mon affectueux attachement.

A Monsieur le Professeur Marcel FEVRE

Professeur de Clinique Chirurgicale
Chirurgien honoraire de l'Hopital
des Enfants Malades
Membre de l'Académie de Médecine
Commandeur de la Légion d'Honneur

Il m'est agréable de vous renouveler ici l'expression de ma fidèle reconnaissance et mon affectueux souvenir.

A Monsieur le Professeur Maurice DEPARIS

Professeur de Clinique Médicale
Médecin de l'Hopital de Bicêtre
Membre de l'Académie de Médecine

Vous avez eu la gentillesse de reporter sur moi l'amitié que vous éprouviez pour mon Père.

Avec toute mon affection.

A mon Maître
Monsieur le Docteur Marc BOLGERT
Médecin Honoraire de l'Hopital Saint-Louis
Professeur au Collège de Médecine

Vous m'avez sans cesse témoigné votre affection et prodigué vos conseils.

Je ne sais comment vous exprimer toute ma reconnaissance, mais je peux vous dire à mon tour toute mon affection.

A mon Maître

Monsieur le Professeur F. HEITZ

Electroradiologiste des Hôpitaux
Maître de conférence agrégé
Chef de service d'Electroradiologie
de l'Hôpital de la Salpêtrière

Veuillez trouver ici l'hommage de ma vive gratitud
et de mon respectueux attachement.

A mon Maître

Monsieur le Docteur Y.L. CREHALET

Chef de service d'Electroradiologie
de l'Hopital de Versailles

Je n'oublie pas qu'en Radiologie vous avez été
mon premier Maître.

En hommage de mon respectueux et fidèle attachemen

A Monsieur le Docteur J.L. CASSAN

Chef de Laboratoire
à l'Hôpital de la Salpêtrière

Ce travail est votre oeuvre car vous l'avez conçu. Je ne sais comment vous exprimer toute ma reconnaissance pour la bienveillante sympathie que vous avez manifestée à mon égard.

A Monsieur le Docteur J. CHALLIOL

Qui est à l'origine de ma vocation médicale, et qui a eu l'intelligence de me donner une orientation décisive.

Avec toute mon affection

A mes Amis
les Docteurs LEBRUN , GERBAULET, VILLARD ,
FARMAN, BRUBAN et TRENTESAUX -

S O M M A I R E

INTRODUCTION

Chapitre I — DEFINITIONS et RAPPEL CLINIQUE

Chapitre 2 — INDICATIONS des DIFFERENTES EXPLORATIONS dans le DIAGNOSTIC des NEURINOMES.

Chapitre 3 — FORMES BILATERALES

Chapitre 4 — TECHNIQUE de l' ARTERIOGRAPHIE VERTEBRALE et RAPPEL ANATOMIQUE

Chapitre 5 — RESULTATS

a) Tronc Basilaire
b) Artères cérébelleuses supérieures
c) Artères cérébelleuses moyennes
d) Artères cérébelleuses postéro-inférieures
e) Artères cérébrales postérieures
f) Temps veineux
g) Images de vascularisation pathologique
h) Valeur et signification de ces résultats

Chapitre 6 — DIAGNOSTIC DIFFERENTIEL

Chapitre 7 — OBSERVATIONS

chapitre 8 — CONCLUSIONS

Chapitre 9 — BIBLIOGRAPHIE

-:-:-:-:-:-

I N T R O D U C T I O N

Depuis Charles BELL et CRUVEILHIER qui, il y a plus d'un siècle, relatèrent les premières observations cliniques de neurinome du nerf acoustique, les connaissances anatomo-cliniques de ces tumeurs nous sont parfaitement connues.

Dans un ouvrage remarquable B.PERTUISET met en exergue une notion qui semble essentielle du point de vue thérapeutique : celle qui a trait au volume de la tumeur.

En effet, le pronostic vital et fonctionnel est totalement différent

- s'il s'agit d'une petite tumeur dont le diamètre est inférieur à 20 mm.
- ou d'une tumeur volumineuse dont le grand axe atteint ou dépasse 50 mm.

L'éxèrése totale de ces dernières qui seule, permet d'obtenir la guérison définitive est une intervention longue et difficile. Elle est grevée d'une mortalité de IO à I5 % et le plus souvent nécessite le sacrifice du nerf facial déterminant une paralysie faciale périphérique.

Par contre, dans les tumeurs de petit volume, la mortalité tombe au-dessous de 4 % et le nerf facial est habituellement préservé.

La disproportion entre ces deux résultats thérapeutiques impose la nécessité d'un diagnostic précoce des neurinomes de l'acoustique.

Chapitre I

DEFINITIONS et RAPPEL CLINIQUE

-:-:-:-:-:-:-

ANATOMIE PATHOLOGIQUE

Il est admis classiquement que les neurinomes se développent à partir des cellules de la GAINE de SCHWANN.

Le lieu d'implantation de la tumeur siège habituellement à quelques millimètres de l'émergence du VIII hors du tronc cérébral, à l'endroit précisèment où il acquiert sa gaine de Schwann.

FREQUENCE - AGE - SEXE

a) Fréquence

Le neurinome de l'acoustique représente la plus fréquente des tumeurs de la fosse postérieure de l'adulte.

Sur I.267 Tumeurs cérébrales opérées à la clinique neuro-chirurgicale de la Pitié entre I960 et I966, on note :

8I p. IOO de Tumeurs sus-tentorielles

& I9 p. IOO de Tumeurs de la Fosse Postérieure, le I/3 de celles-ci étant constitué par des neurinomes de l'acoustique.

Cela représente environ 5,5 p. IOO de l'ensemble des Tumeurs cérébrales.

En I932, sur 2.000 Tumeurs cérébrales, CUSHING trouvait 8,7 p. IOO de neurinomes.

ZULCH en I967, en dénombrait 7,6 p. IOO sur 6.000 Tumeurs cérébrales.

b) Age

C'est une tumeur de l'âge moyen de la vie , entre 30 et 60 ans. Elle est exceptionnelle chez l'enfant.

c) Sexe

La dominance du sexe féminin est observée par :

- CUSHING 60,5 p. IOO
- ZULCH 67 p. IOO
- PERTUISET 6I p. IOO

RAPPEL CLINIQUE

Il n'entre pas dans le cadre de notre étude de développer la clinique des neurinomes de l'acoustique.

Néanmoins l'intérêt de l'Artériographie Vertébrale variant selon les stades de l'évolution de la maladie, il est cependant nécessaire d'en exposer brièvement les différentes périodes décrites par CUSHING

I.- Au début, la symptomatologie est essentiellement OTOLOGIQUE, se traduisant par une SURDITE UNILATERALE de PERCEPTION d'installation progressive, accompagnée de bourdonnements d'oreille dont l'unilatéralité présente une grande valeur séméiologique. Mais si cette surdité constitue le symptôme inaugural de la maladie, elle est longtemps négligée ou mal interprétée et les malades ne s'en inquiétent guère.

Aussi dans près de la moitié des cas, ce sont les TROUBLES de l'EQUILIBRE et les VERTIGES qui motivent la consultation.

Dus en partie à l'atteinte vestibulaire, en partie à celle du cervelet, ils se manifestent le plus souvent sous forme d'instabilité, de déséquilibre à la marche, d'une chute aux changements de position ou de direction, parfois d'une attraction d'un côté.

Hormis ces vertiges, d'autres signes vestibulaires revêtent un grand intérêt et doivent être recherchés :

a) le NYSTAGMUS spontané du fait de sa fréquence - 80 à 97 % selon les auteurs - est un signe important.

Au début c'est un nystagmus horizontal rotatoire battant du côté opposé à la tumeur. Il devient ensuite bilatéral.

b) la DEVIATION des INDEX est un signe classique, plus secondaire toutefois que le nystagmus. Elle se fait du côté de la lésion et n'intéresse initialement qu'un seul index, celui du côté de la tumeur.

c) Enfin l' HYPOEXCITABILITE VESTIBULAIRE à l'épreuve calorique complète ce syndrome vestibulaire déficitaire.

2.- A ce tableau initial, viennent ensuite s'ajouter des SIGNES NEUROLOGIQUES au premier rang desquels figurent les CEPHALEES

Si celles-ci marquent rarement le début des troubles, il arrive cependant que ce soit leur apparition qui incite le malade à consulter.

Parfois localisées au niveau de la fosse postérieure, souvent diffuses, elles n'ont généralement pas de caractère particulier et ne donnent aucun renseignement sur le côté de la tumeur.

Dans les 3/4 des cas, on note conjointement une baisse de l'acuité visuelle

Les signes neurologiques observés par ailleurs sont en relation avec la compression des formations avoisinantes.

. Ainsi le développement supérieur de la tumeur entraîne une atteinte du TRIJUMEAU :

Elle se manifeste par :

a) des signes subjectifs : paresthésies et impression d'engourdissement de l'hémi-face.

b) et des signes objectifs : sous la forme d'une hypoesthésie ou d'une anesthésie cornéenne entraînant une diminution ou une abolition du réflexe cornéen.

- Plus rarement surviennent des névralgies dans le territoire du V.

Cette atteinte du V ne manque presque jamais, alors que le FACIAL directement au contact de la néoformation, étiré par elle et adhérent à sa capsule, est paradoxalement moins fréquemment touché.

Lorsqu'elle existe, l'atteinte du VII se traduit par une paralysie de type périphérique intéressant aussi bien le territoire du facial inférieur que celui du facial supérieur.

. La symptomatologie se complète ensuite par une atteinte du CERVELET essentiellement cinétique avec asynergie, dysmétrie, adiadococinésie et troubles de la marche.

. Le développement du neurinome vers la ligne médiane, en comprimant le TRONC CEREBRAL entraîne l'apparition de SIGNES PYRAMIDAUX, plus rarement de TROUBLES SENSITIFS. Il peut également léser les nerfs mixtes.

3.- Enfin les tumeurs plus volumineuses se traduisent par la survenue de signes d' HYPERTENSION INTRACRANIENNE :

- céphalées
- vomissements
- obnubilation

et stase papillaire à l'examen du F.O.

Toutefois cette H.T.I.C. peut s'installer à tous les stades de la maladie. Sa découverte influence alors l'ordre l'ordre des investigations complémentaires.

Si tous les efforts doivent tendre maintenant à dépister précocément les neurinomes de l'acoustique, la pratique quotidienne prouve que trop souvent les malades examinés pour la Ière fois sont porteurs de tumeurs évoluées. Or une simple radiographie du crâne montre dans 75 % des cas un élargissement du conduit auditif interne assez significatif pour permettre de poser le diagnostic de neurinome du VIII.

Chapitre II

INDICATIONS des DIFFERENTES EXPLORATIONS dans le DIAGNOSTIC des NEURINOMES de l' ACOUSTIQUE

-:-:-:-:-:-

Devant un malade suspect d'un neurinome de l'angle, il sera pratiqué systématiquement :

I) Un examen oto-vestibulaire

2) Une radiographie des conduits auditifs internes

L' EXAMEN OTO-VESTIBULAIRE apporte des éléments capitaux :

- présence d'une surdité unilatérale de perception
- nystagmus battant du côté sain
- hypoexcitabilité vestibulaire du côté de la lésion à l'épreuve calorique

L' ETUDE RADIOGRAPHIQUE des CONDUITS AUDITIFS INTERNES complète cet examen clinique :

Certaines incidences permettent une étude symétrique des rochers (Schuller II - Worms et Bretton - Hirtz) , d'autres en fournissent une vue unilatérale (Stenvers - Chaussé IV). De même, la tomographie frontale avec balayage hypocycloide donne une image comparative des 2 conduits disposés de façon symétrique par rapport à la ligne médiane.

Quelles que soient les techniques employées, on constate un élargissement du conduit auditif interne du côté de la lésion, assez significatif selon FISCHGOLD, METZGER et SALAMON pour poser le diagnostic de neurinome dans 75 p. IOO des cas.

Une érosion des parois du conduit accompagne souvent cette dilatation. Parfois très étendue, elle réalise alors un aspect lacunaire.

Enfin, le cliché de profil peut révéler à un stade tardif, grâce à l'aspect du dos de la selle turcique, un signe d' hypertension intracranienne.

STENVERS : Conduit auditif interne gauche dilaté
cf. observation I p.5I

Si le tableau clinique et les modifications du conduit auditif interne sont manifestement en faveur d'un neurinome, on recherchera au GAMMA-ENCEPHALOGRAMME une anomalie de fixation.

Cet examen, sans danger et d'une grande facilité d'éxécution, précise la topographie de la lésion, très évocatrice malgré le faible volume de la région.

Sur la face postérieure, le foyer est le plus souvent homogène à limites nettes, para-médian, à cheval sur les régions sus et sous-tentorielles.

Sur le profil correspondant, le foyer a une topographie très caractéristique au-dessus et fréquemment en arrière du conduit auditif interne.

Par ailleurs, sont en faveur du neurinome
- l'intensité moyenne du foyer, de l'ordre de 30 p. IOO
- une surface faible (I à 2 points seulement)
- une variation faible de l'intensité dans le temps.

Selon PERTUISET, d'après une étude portant sur 80 neurinomes explorés par les radio-isotopes, la tumeur est détectée dans 68 p. IOO des cas

I.- Ainsi en présence ,

a) d'une surdité unilatérale de perception

b) d'un élargissement du conduit auditif interne

c) d'une anomalie de fixation , présentant une topographie particulière, au gamma-encéphalogramme.

L'indication opératoire peut être posée

2.- Par contre, si ces différents éléments ne sont pas réunis ou si l'extension de la tumeur doit être précisée pour discuter des conditions de son abord chirurgical, l'utilisation de produits de contraste permet alors de poursuivre les investigations complémentaires.

Parmi celles-ci, l'ENCEPHALOGRAPHIE GAZEUSE FRACTIONNEE constitue l'examen de choix en visualisant :

(I) les déformations de la citerne ponto-cérébelleuse occupée par le neurinome.

(2) et les altérations du système ventriculaire

Les modifications de la citerne ponto-cérébelleuse sont caractéristiques sur des clichés standard et des tomographies de face :

- soulèvement
- amputation
- exclusion

Le comblement de la citerne de l'angle constitue le signe capital en faveur du diagnostic de neurinome. Il peut être partiel, la citerne étant réduite à un mince croissant gazeux - ou total, donnant alors une image d'exclusion.

A ces déformations s'ajoute fréquemment une dilatation de la citerne ambiante sus-jacente

Les modifications topographiques du système ventriculaire s'observent sur des clichés de FACE où l'on note un refoulement du IV ventricule du côté opposé à la tumeur avec parfois une amputation de son récessus latéral

De PROFIL, le IV ventricule est déplacé en haut et en arrière, l'aqueduc de Sylvius prenant un aspect " bossu ".

Ces déplacements peuvent être considérables dans le cas de très volumineux neurinomes, le IV ventricule pouvant alors être littéralement laminé par la tumeur.

Il importe également de rechercher avec soin une éventuelle dilatation du système ventriculaire objectivant le retentissement de la tumeur sur la circulation du L.C.R.

Plus récemment, l'introduction de Tomographies hypocycloïdes pratiquées, après encéphalographie gazeuse, suivant trois incidences :

- frontale
- axiale
- occiput sur table en position couchée

permet de mettre en évidence des tumeurs d'un diamètre inférieur à 20 mm et pour lesquelles les conduits auditifs internes étaient normaux.

Cependant malgré ces résultats, l'ENCEPHALOGRAPHIE GAZEUSE FRACTIONNEE constitue une investigation dangereuse

Elle peut entraîner des phénomènes neuro-végétatifs importants : pâleur, sudations profuses, hypotension artérielle, perte du tonus voire syncope avec clonies surtout des membres supérieurs.

En outre, la brutale perturbation de l'équilibre hémodynamique du L.C.R. peut être à l'origine de céphalées " post-encéphalographiques ".

Mais surtout si l'Hypertension intra-crânienne par suite du risque d'engagement la contre-indique formellement, elle peut par ailleurs n'avoir aucune traduction clinique et se décompenser brutalement lors de l'exploration aérique.

Toutefois loin d'entrer en concurrence, les informations obtenues par cet examen sont complémentaires des données fournies par l'artériographie.

En effet, l'air étant peri-parenchymateux et le contraste angiographique étant intra-artériel et intra-veineux, aucun des deux contrastes n'est intra-parenchymateux.

Ils ne sont donc pas concurrentiels mais complémentaires.

Cependant il nous parait logique actuellement compte tenu de l'inocuité et de la simplicité technique de l'ARTERIOGRAPHIE VERTEBRALE par voie humérale, bilatérale si celà s'avère nécessaire, de préconiser cet examen préalablement à l'encéphalographie gazeuse fractionnée.

Deux éventualités sont alors possibles :

I) soit l'Artériographie vertébrale définit la lésion par la mise en évidence de déplacements vasculaires auxquels s'associent parfois des images de vascularisation de la tumeur proprement dite.

2) soit inversement elle ne peut établir le diagnostic en ne montrant pas de déplacements évidents.

Dans ce dernier cas, l'injection par voie humérale droite permet une évaluation précise de la taille des ventricules.

a) si ceux-ci ne sont pas dilatés , l'hypertension intra-crânienne est peu vraisemblable et l' ENCEPHALOGRAPHIE GAZEUSE FRACTIONNEE pourra être pratiquée dans un second temps avec un maximum de sécurité.

b) par contre, une dilatation ventriculaire ne permet de l'envisager qu'avec beaucoup de réticence - en milieu neuro-chirurgical sous perfusion d'anti-oedémateux - voire d'y renoncer et de pratiquer

- une VENTRICULOGRAPHIE GAZEUSE
- ou une IODO-VENTRICULOGRAPHIE

. La mise en oeuvre d'une ventriculographie gazeuse comporte certaines précautions et doit respecter certaines contre-indications :

- elle doit être effectuée en milieu neuro-chirurgical puisque l'injection d'air se fait par voie transcranió-cérébrale et nécessite donc des trous de trépans occipitaux ou frontaux.

- si elle est positive, elle doit être suivie immédiatement d'intervention, en raison de l'aggravation de l'oedème cérébral qu'elle entraîne.

- enfin elle est contre-indiquée en cas d'état précaire ou de grande hypertension intra-crânienne.

. Il est toutefois alors possible de visualiser le système ventriculaire en pratiquant une iodo-ventriculographie

Cet examen se révèle par ailleurs souvent indispensable dans le diagnostic des neurinomes à développement atypique.

Les Neurinomes de très petite taille, strictement intra-canaliculaires, nécessitent une exploration particulière.

Devant une symptomatologie otologique pure n'associant que des signes auditifs et vestibulaires, sans autres signes neurologiques, des clichés comparatifs des conduits quditifs systématiquement pratiqués peuvent être normaux ou montrer un élargissement significatif.

En présence de ces 2 signes caractéristiques permettant de suspecter fortement le neurinome à sa phase otologique :

- surdité progressive unilatérale
- élargissement même minime du conduit auditif interne

l'Encéphalographie gazeuse fractionnée ne décèle la tumeur que lorsque celle-ci se trouve déjà dans l'angle ponto-cérébelleux. A cette phase, seule la CISTERNOGRAPHIE LIPIODOLEE, en opacifiant le conduit auditif interne permet de mettre en évidence une tumeur intra-canaliculaire.

Contrairement à l'Encéphalographie gazeuse, il s'agit d'un examen qui n'est pas pénible pour le malade et dépourvu de complications. Les suites dépendent en effet de la quantité de Lipiodol injecté :

. les 6 à IO ml de Pantopaque utilisés par SCANLAN pouvaient provoquer une arachnoidite des citernes de la base ou du cul-de-sac lombaire, la soustraction du liquide en fin d'examen étant par ailleurs délicate.

. Mais suivant la technique de STERKERS, BILLET et DORLAND l'injection d'UN seul ml de Lipiodol (Duroliopaque) permet une opacification suffisante du conduit auditif interne sans présenter les inconvénients précédents.

La progression du liquide dans la citerne ponto-cérébelleuse puis directement dans le conduit auditif interne est suivie sous amplificateur de luminance.

Lorsqu'il existe une tumeur intra-canaliculaire, le lipiodol en moule la limite interne

Si un neurinome contro-latéral est suspecté, il est possible comme l'indique STERKERS, en injectant 3 cc de lipiodol de vérifier le 2ème conduit au cours de la même séance.

Ainsi après avoir éliminé une hypertension intra-crânienne, l'opacification du conduit auditif interne avec I cc de substance de contraste est la clef du diagnostic précoce des tumeurs de l'acoustique.

L'intérêt d'un tel diagnostic est vérifié par les résultats de la chirurgie au stade otologique :

- ablation totale de la tumeur
- conservation presque constante du nerf facial, et parfois de l'audition.

Enfin, d'apparition récente et encore à l'étude, la CISTERNOGRAPHIE ISOTOPIQUE est utilisée pour le diagnostic des gros neurinomes. Cette technique consiste à injecter , sans soustraire de liquide céphalo-rachidien, IOO microcuries de sérum-albumine marquée à l'Iode I3I. La scintigraphie de la fosse postérieure peut alors montrer, en cas de volumineux neurinome, l'amputation de l'une des branches du " trèfle " normal.

INDICATIONS des INVESTIGATIONS COMPLEMENTAIRES
dans le DIAGNOSTIC des NEURINOMES du VIII

-:-:-:-:-

EXAMEN OTO-VESTIBULAIRE
+
RADIO. des C.A.I.
+
GAMMA-ENCEPHALOGRAMME

→ Diagnostic ⊕ CHIRURGIE

→ ARTERIOGRAPHIE VERTEBRALE

→ Diagnostic ⊕

→ H.T.I.C.

⊖ → ENCEPHALOGRAPHIE GAZEUSE

⊕ → IODO-VENTRICULOGRAPHIE VENTRICULO. GAZEUSE

. CISTERNOGRAPHIE LIPIODOLEE
(Diagnostic des Neurinomes intracanaliculaires)

Chapitre III

FORMES BILATERALES

-:-:-:-:-

Elles représentent 3 à 4 % des neurinomes de l'acoustique.

D'évolution rapide, elles surviennent chez des sujets jeunes, très souvent dans le cadre d'une maladie de Recklinghausen (I/3 des cas)

Le diagnostic clinique est généralement délicat. En effet, la symptomatologie otologique ne présente plus une surdité unilatérale progressive de perception. De même les examens cochléaires montrent une surdité de perception bilatérale, mais celle-ci est souvent asymétrique - l'une de 2 tumeurs étant habituellement beaucoup plus volumineuse que l'autre. Quant aux épreuves vestibulaires, elles sont caractérisées par l'apparition très précoce des signes centraux pouvant en imposer pour une tumeur située à l'intérieur du tronc cérébral.

En fait, le diagnostic ne peut être établi que sur les examens complémentaires.

Ce sont, avant tout, les tomographies des 2 conduits auditifs internes qui montrent une dilatation des 2 côtés. Mais il existe des cas trompeurs de neurinome unilatéral coexistant avec une dilatation bilatérale des conduits auditifs internes.

Le gamma-encéphalogramme et les examens de contraste apporteront alors des éléments supplémentaires au diagnostic.

L' ARTERIOGRAPHIE VERTEBRALE permettra en particulier de prévoir, en fonction des déplacements vasculaires, le côté où la tumeur est la plus volumineuse. En cas d'injection

tumorale, elle fournira des éléments précis sur le siège de ces 2 néoformations.

Le Neuro-chirurgien doit en effet connaître avant l'intervention l'existence d'un neurinome double et ainsi enlever par voie bilatérale les deux tumeurs au cours de la même opération afin d'éviter une décompression unilatérale du tronc cérébral, généralement mal supportée.

Chapitre IV

TECHNIQUE de L ' ARTERIOGRAPHIE VERTEBRALE et RAPPEL ANATOMIQUE

-:-:-:-

I.- TECHNIQUE

L'artère vertébrale peut être opacifiée schématiquement selon trois méthodes.

(I) Ponction directe de la vertébrale au cou entre les apophyses transverses de 2 vertèbres cervicales.

C'est une manoeuvre délicate car si l'artère est assez facilement ponctionnée, l'aiguille sort de la lumière artérielle au moindre mouvement du malade. D'où le risque de compression de la vertébrale par un hématome dans le canal transversaire.

(2) Montage de sondes par la Fémorale

a) par aortographie globale, l'image intra-crânienne est trop peu contrastée pour être lisible.

b) par artériographie sélective et montage d'une sonde au voisinage de l'ostium de la vertébrale.

(3) Méthodes d'artériographie par ponction rétrograde

a) Ponction de la sous-clavière sous la clavicule
méthode donnant de bons résultats
mais présentant deux inconvénients majeurs
- ponction difficile
- risque de pneumothorax

b) Aussi actuellement l'ARTERIOGRAPHIE par voie HUMERALE constitue la méthode de choix

TECHNIQUE

....Ponction au trocart mousse avec biseau pointu de l'artère humérale soit au pli du coude
soit dans la gouttière humérale

. Injection à la seringue de Caillau de 30 cc du produit de contraste sous 3 kgs de pression, en poussant derrière 30 cc. de sérum jouant le rôle de garrot.

. Sériographie rapide : 2 clichés / seconde

Il est indispensable de pratiquer cet examen sous anesthésie générale.

II.- RAPPEL ANATOMIQUE

L ' ARTERE VERTEBRALE

Née , à la base du cou, de la Sous-Clavière dont elle constitue la première branche collatérale - elle se porte tout d'abord en haut et légérement en arrière entre les scalènes et les muscles prévertébraux puis se redresse pour s'engager dans le canal transversaire au niveau de la 6 ème vertèbre cervicale.

Elle traverse ainsi de bas en haut - avec le nerf vertébral situé en arrière d'elle - les trous transversaires des 6 premières vertèbres cervicales.

Après avoir longé l'arc postérieur de l'Atlas, l'artère vertébrale se dirige en haut et en dedans vers le trou occipital, traverse la duremère et pénétre dans la cavité crânienne.

Au-dessus du trou occipital, elle s'incline en haut, en avant et en dedans et après avoir contourné la face latérale du bulbe, s'unit à la vertébrale du côté opposé en regard du sillon bulbo-protubérantiel pour donner le TRONC BASILAIRE

Au cours de son trajet intra-crânien, elle donne plusieurs collatérales :

I. l'artère méningée postérieure
2. l'artère spinale postérieure
3. l'artère spinale antérieure
4. l'artère cérébelleuse postéro-inférieure +++

dont l'étude revêt ici un grand intérêt. Celle-ci contourne d'avant en arrière la face latérale du bulbe avant de se ramifier à la partie postérieure de la face inférieure du cervelet.

LE TRONC BASILAIRE

Médian, il chemine plaqué sur la gouttière basilaire de l'occipital, le CLIVUS.

Il se termine au niveau du bord supérieur de la protubérance en donnant 2 branches terminales = les Cérébrales Postérieures. Celles-ci, réunies à la circulation carotidienne par les communicantes postérieures participent à la formation de l'hexagone de Willis.

Les principales collatérales du tronc basilaire sont =

I) Les artères cérébelleuses moyennes qui, se dirigeant en dehors, passent soit en avant, soit en arrière du VI puis au voisinage du paquet acoustico-facial avant de donner des branches terminales à destinée cérébelleuse.

Leur principale collatérale est l'artère auditive interne. Mais dans I/3 des cas, celle-ci naît directement du tronc basilaire.

2) Les artères cérébelleuses supérieures qui contournent les faces latérales des pédoncules cérébraux et se ramifient sur la face supérieure du cervelet. Il est intéressant de noter leur fréquent dédoublement.

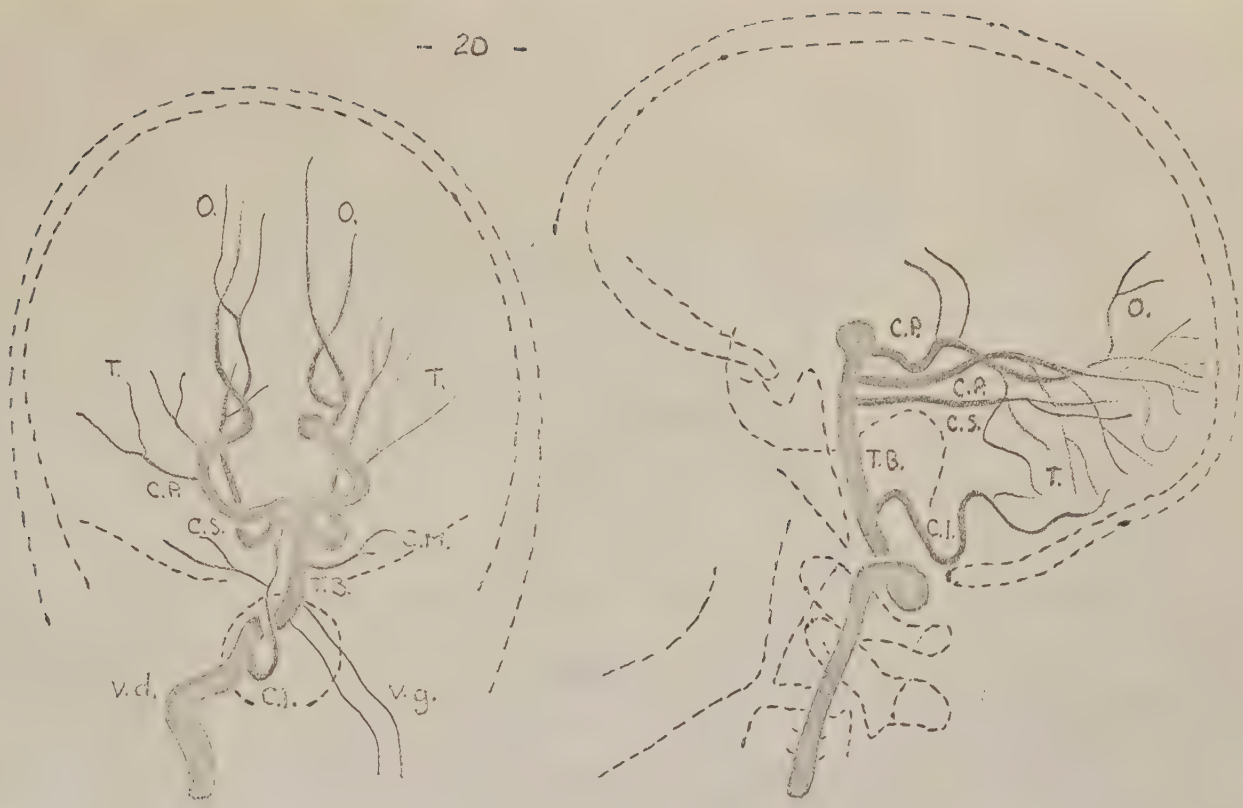

Incidence antéro-postérieure demi-axiale — Profil

V. Artères vertébrales

V.d. Artère vertébrale droite

V.g. Artère vertébrale gauche

T.B. Tronc basilaire formé par la réunion des 2 art. précédentes

C.I. Artère cérebelleuse postéro-inférieure
branche de la Vertébrale, cette artère n'est injecté que du côté où a été faite la ponction.

C.M. Artère cérébelleuse moyenne
cette artère, branche du tronc basilaire, n'est pas toujours visible sur les artériogrammes.
- sur le profil, elle est en général masquée par les rochers
- pour que la figure soit plus claire, nous ne l'avo représentée que d'un côté.

C.S. Artère cérebelleuse supérieure, branche du tronc basilaire

C.P. Artères cérébrales postérieures, branches terminales du tronc basilaire. Ces 2 artères cheminent au-dessus de la tente du cervelet

O. Branches occipitales des artères cérébrales postérieures.

T. Branches temporales des artères cérébrales postérieures.

Figure empruntée à J. BORIES (L'artériographie vertébrale Monographies médicales et scientifiques - Garnier 1958)

ARTERES du TRONC CEREBRAL

vue antérieure

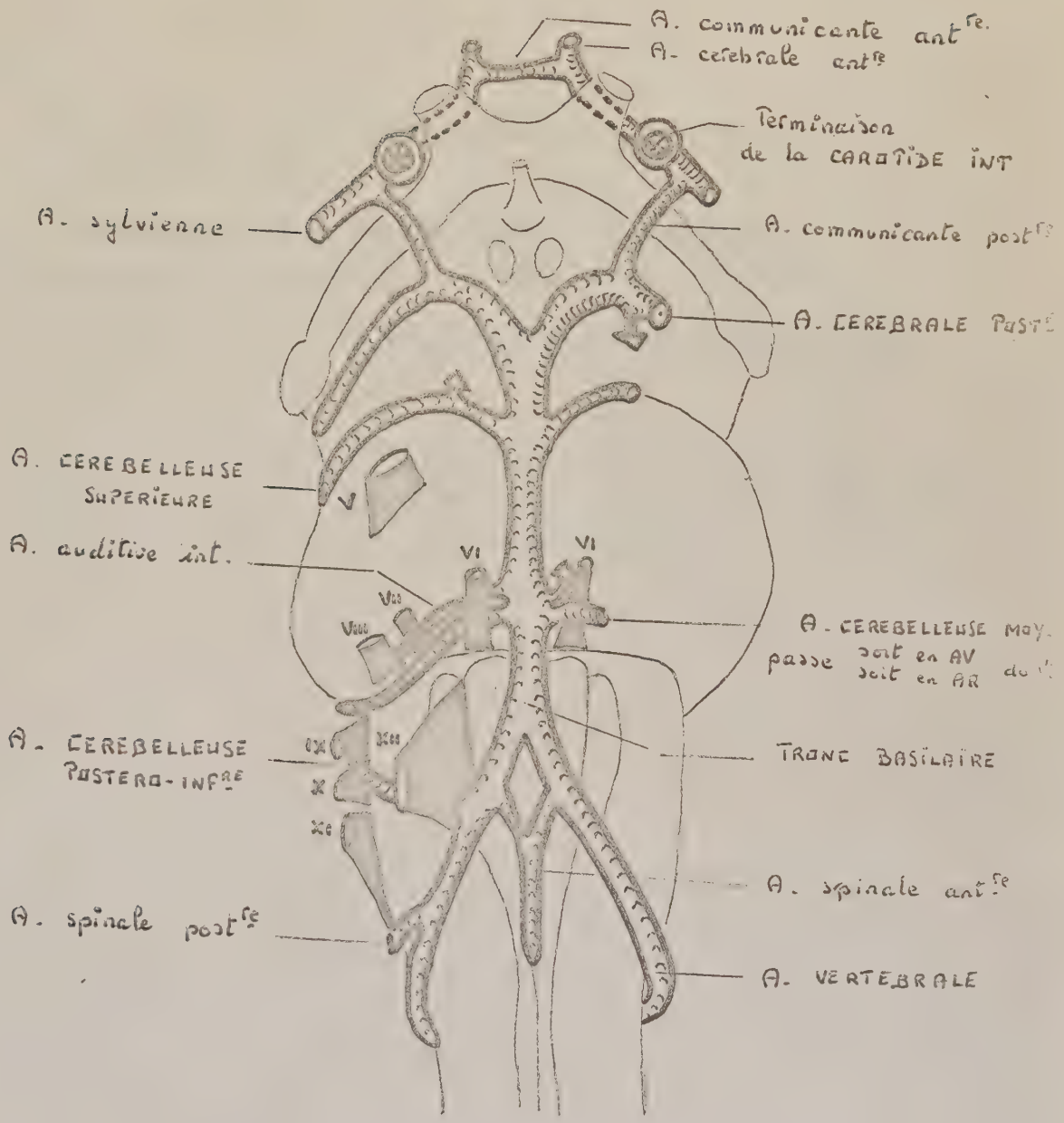

Schémas d'Anatomie (Monod et Duhamel)

Chapitre V

R E S U L T A T S

-:-:-:-:-:-

Le diagnostic artériographique d'une tumeur repose sur 2 ordres de signes :

- d'une part des DEPLACEMENTS VASCULAIRES , en rapport avec la topographie du processus expansif.

- d'autre part des VASCULARISATIONS PATHOLOGIQUES significatives de sa nature.

Ne pouvant juger des déplacements pathologiques qu'en référence à des trajets normaux, nous préciserons les aspects de cette séméiologie neuroradiologique.

A.- TRONC BASILAIRE

de FACE

Il est classiquement admis que le trajet pré-axial du tronc basilaire est sinueux et rarement médian, mais que sa terminaison se fait toujours sur la ligne médiane.

Néanmoins selon LEMAN et coll. , dans 25 % des cas d'artériogrammes normaux, le tronc basilaire ne se termine pas dans le plan sagittal médian du tronc cérébral mais à plus de 3 mm. en dehors.

Artériogramme vertébral normal
en incidence frontale
demi-axiale.

Situation de la terminaison
du tronc basilaire
par rapport à la ligne médiane

De ce fait, seuls des déplacements très importants peuvent être tenus pour suspects.

de PROFIL

Les déplacements sont généralement plus fréquents, mais non pathognomoniques des neurinomes de l'acoustique. L'aspect classique du tronc basilaire plaqué en avant contre le clivus se rencontre dans toutes les tumeurs de la fosse postérieure.

B.- ARTERES CEREBELLEUSES SUPERIEURES

A.) Leur anatomie neuro-radiologique a été décrite par ECONOMOS et PROSALENTIS.

On peut distinguer trois portions à l'artère cérébelleuse supérieure :

I) Un segment proximal A , transversal - se dirigeant de dedans en dehors et suivant le bord antérieur de la protubérance.

2) L'angle B que fait l'artère en contournant le pédoncule cérébral dans le sillon qui le sépare de la protubérance.

3) Un segment distal C , latéro-pontique.



La distinction de ces différents segments est nécessaire car les déformations observées portent de préférence sur tel ou tel segment - caractère dont elles tirent leur valeur localisatrice.

Il apparait cependant que dans un grand nombre de cas normaux, le chandelier à 2 branches des artères cérébelleuses supérieures n'est pas symétrique.

Aussi sommes-nous amenés à considérer trois types :

TYPE I correspondant à l'artère de type " sinueux " d' ECONOMOS et PROSALENTIS
Le vaisseau décrit une courbe oblongue et souple.

TYPE II dessinant une courbe pleine, plus ou moins angulée

TYPE III réctangulaire, angulé et rigide
correspondant à l'artère de type " court " d' ECONOMOS et PROSALENTIS

Enfin, selon LEMAN I fois sur 3 l'artère est double.

I II III Artère double

Artères Cérébelleuses Supérieures

et Artères Cérébrales Postérieures

NORMALES

cf. Observation VIII p.55

Si l'on examine à présent le chandelier dessiné par les 2 vaisseaux, selon LEMAN, d'après une étude portant sur IOO artériogrammes normaux :

- Dans 44 p.IOO des cas, on le trouve symétrique, les différents types s'opposant deux à deux.
- Dans 56 p.IOO des cas, l'image est asymétrique

Il importe donc de connaitre l'existence de ces asymétries normales qui réalisent cependant des aspects très différents des asymétries pathologiques.

B.) Les déplacements pathologiques

Selon ECONOMOS et PROSALENTIS, la déformation caractéristique des tumeurs de l'angle concerne les déplacements pathologiques de l'artère cérébelleuse supérieure correspondante.

Le signe le plus précoce et le plus caractéristique s'observe sur les CLICHES de FACE

Il concerne la modification du segment proximal et surtout de l'angle que fait l'artère en contournant le pédoncule cérébral.

PROSALENTIS décrit un aspect " soulevé et arrondi " de cet angle. LEMAN reprend une description identique qu'il définit " aspect redressé ", le segment transversal étant refoulé en haut et en dedans

Dans les tumeurs volumineuses, le déplacement est souvent prépondérant au niveau du segment distal qui est repoussé en haut et en dedans. Ce qui a pour conséquence d'entrainer une fermeture de l'angle B qui suit ce déplacement d'où un " aspect cassé " décrit par LEMAN et coll.

A ces descriptions de PROSALENTIS et ECONOMOS qui insistent sur le redressement de l'angle ou le déplacement du segment distal, nous adjoindrons un signe qui nous semble tout aussi typique sur les clichés de FACE - à savoir l'inversion de la courbure de l'artère cérébelleuse supérieure. Celle-ci

devient en effet concave vers le bas, alors que l'artère cérébelleuse supérieure contro-latérale garde sa convexité normale.

La cérébelleuse supérieure soulevée parait, en raison de l'incidence radiologique se superposer à l'artère cérébrale postérieure, en cas de déplacement très important elle semble même la croiser.

Les avis différent quant à l'intérêt des CLICHES de PROFIL.

Pour certains auteurs, le décalage du segment proximal d'une artère cérébelleuse supérieure par rapport à l'autre n'a pas de signification précise. Il s'observe effectivement dans 50 % des cas normaux. Mais ce déplacement est généralement minime.

C'est pourquoi la classique " dénivellation en marche d'escalier " nous parait être un excellent complément aux déformations observées sur les clichés de face.

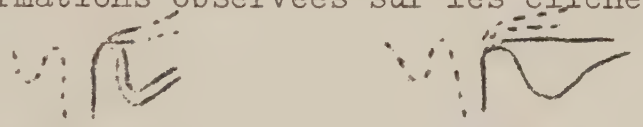

Parallélisme et Décalage des segments initiaux.

Soulèvement de l'artère cérébelleuse supérieure gauche.
cf. observation III p.52

Soulèvement de l'artère cérébelleuse supérieure droite
Néo-vaisseaux précoces.

cf. Observation VII p.54

Soulèvement de l'artère cérebelleuse supérieure gauche.
cf. observation I p.5I

C.- ARTERES CEREBELLEUSES MOYENNES

Les rapports anatomiques étroits de l'artère cérébelleuse moyenne avec le nerf auditif permettent à un neurinome - même de petit volume - de modifier son trajet ou son aspect.

Mais la précocité de ces modifications se heurte à deux difficultés :

I) d'une part cette artère est souvent mal visible radiologiquement, même sur les clichés avec soustraction.

Son injection n'est pas systématique.

2) Par ailleurs, sa situation par rapport au paquet acoustico-facial est variable.

Les déplacements peuvent ainsi s'effectuer vers le haut ou vers le bas, selon la position de l'artère.

DANS LES CAS LES PLUS TYPIQUES, l'artère est étirée, hypertrophiée , décrivant un trajet rectiligne ou au contraire arqué.

De profil, on peut voir l'artère mouler le pôle antérieur ou supérieur de la tumeur.

Il serait également d'un grand intérêt pré-opératoire de visualiser l'artère nourricière de la tumeur c'est-à-dire l'artère auditive interne. Mais celle-ci, qui naît dans près de 2/3 des cas de la cérébelleuse moyenne, est encore plus rarement opacifiée.

- Artère cérébelleuse moyenne droite
  cravatant le neurinome
- Tronc basilaire plaqué contre le clivus.
  cf. Observation IV p.53

D.- ARTERES CEREBELLEUSES POSTERO - INFERIEURES

Constituant la plus volumineuse des branches collatérales de l'artère vertébrale, on peut schématiquement la diviser en 3 parties :

I. Un segment proximal

2. Un segment péri-amygdalien, décrivant une boucle caudale puis une boucle crâniale encore appelée arc choroidien.

3. Enfin 2 branches terminales, l'une vermienne médiane, l'autre hémisphérique ou branche amygdalienne.

L'étude de l'artère cérébelleuse postero-inférieure constitue un élément capital dans l'exploration artériographique de la fosse postérieure. Malheureusement elle est souvent mal définie sur les artériographies.

Elle va apporter 3 renseignements primordiaux :

(I) Sur la situation de l'amygdale cérébelleuse et son éventuel engagement par l'étude :

a) de la branche amygdalienne, rarement visible cependant, qui va cravater le bord inférieur de l'amygdale cérébelleuse.

b) ou de la boucle caudale à travers le trou occipital, bien qu'il soit souvent difficile d'en apprécier le caractère pathologique.

On admet également que si les 2 branches de la boucle sont largement espacées, cela peut être considéré comme une image d'engagement.

(2) Sur la situation de l'angle inférieur du IV ventricule , par l'étude de l'arc choroidien de face comme de profil.

Celui-ci occupe une position privilégiée. Il correspond en effet à l'angle inférieur du IV ventricule dont il suit les déplacements.

(3) Enfin, sur la situation approximative de la ligne idéale interhémisphérique cérébelleuse , par l'étude de la branche vermienne - si celle-ci est bien individualisée.

.. SUR LES CLICHES DE FACE

Normalement l'arc choroidien de chaque artère cérébelleuse postero-inférieure se projette d'une façon symétrique de I à 3 mm de part et d'autre de la ligne médiane.

Plus que leur situation assez variable, c'est surtout la SYMETRIE des 2 arcs choroidiens par rapport à cette ligne médiane qui doit être appréciée.

Il en est de même pour l'étude de la branche vermienne cheminant sur le vermis au voisinage de la ligne médiane.

Les modifications observées sont ici inconstantes :

Seul, en effet un volumineux neurinome est susceptible d'entrainer un refoulement notable de l'arc choroidien.

A fortiori, la branche vermienne est très rarement déplacée.

.. SUR LES CLICHES DE PROFIL

Les variations de l'arc choroidien par rapport à l'axe longitudinal de la fosse postérieure représenté par la ligne de TWINING ont conduit plusieurs auteurs à prendre sur cet arc des points de repère précis.

- WOLF, NEWMAN et KHILNANI (I962) choisissant le sommet de l'arc choroidien ont constaté que sa projection orthogonale se faisait normalement un peu en arrière du milieu de cette ligne (56 p. IOO)

- LEMAN et coll. (I967) adoptent le point qui correspond à l'insertion du velum sur le nodule à la face interne de l'amygdale.

Il se projette en incidence de profil à la partie antéro-supérieure de l'arc choroïdien et est souvent marqué par le départ d'une artériole à destination des plexus choroïdes. Les résultats sont identiques (53 à 58 p.IOO)

Une méthode plus simple peut être établie à partir de l'étude du IV ventricule. La ligne de TWINING le coupe en effet en son milieu.

Or l'arc choroidien étant solidaire des déplacements du IV ventricule, les modifications de celui-ci par rapport à la ligne de TWINING entraînent des variations identiques de cet arc.

Les enseignements fournis par les clichés de PROFIL présentent un grand intérêt.

Dans plus de 2/3 des cas selon LEMAN, on observe un DEPLACEMENT POSTERIEUR DE L'ARC CHOROIDIEN PAR RAPPORT A LA LIGNE DE TWINING. Un aspect déroulé de l'arc est fréquemment observé.

Il est également intéressant de rechercher un éventuel engagement de la branche amygdalienne dans le trou occipital, sans toutefois pouvoir déduire d'un tel signe un enseignement topographique sur le siège de la tumeur.

-:-:-:-:-:-

ARC CHOROIDIEN DE FACE

Arc choroidien normal, à quelques millimètres en dehors de la ligne médiane.

Branche vermienne normale

ARC CHOROIDIEN de PROFIL

. Arc choroidien normal
. Point de TWINING

cf. Observation V p.53.

-:-:-:-:-:-:-

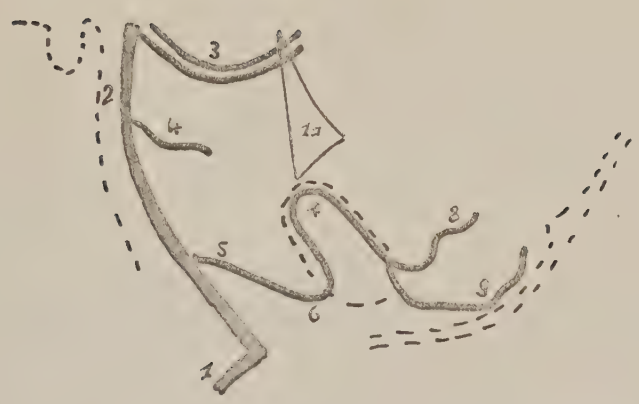

1. ARTÈRE VERTÉBRALE
2. TRONC BASILAIRE
3. ART. CEREBELLEUSES SUP.
4. ART. CÉBELLEUSE MOY.
5. ART. CEREBELLEUSE POSTERO-
6. BOUCLE CAUDALE
7. BOUCLE CRANIALE . ARC CHORO
8. BRANCHE VERMIENNE
9. BRANCHE AMYGDALIENNE
10. IV. VENTRICULE

Arteriogramme vertébral normal - incidence de PROFIL

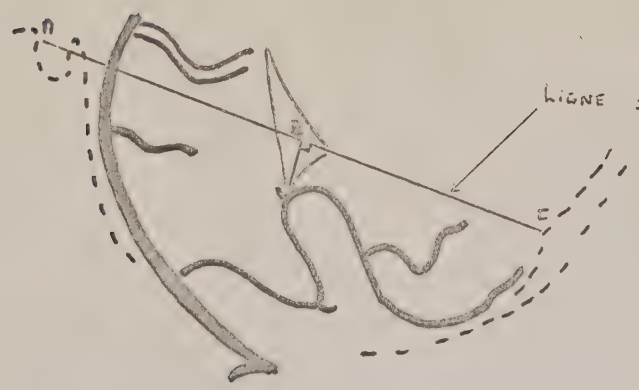

$$\frac{AB}{AC} = \frac{56}{100}$$

Point de TWINING = milieu du IV ventricule

Soulèvement de l'artère cérébelleuse supérieure gauche.
Arc choroidien refoulé en arrière et en bas
Engagement amygdale cérébelleuse
cf. observation I p.5I

E.- ARTERES CEREBRALES POSTERIEURES

Son étude n'offre ici que peu d'intérêt.

Dans les tumeurs volumineuses de l'angle à développement supérieur, l'artère cérébrale postérieure suit un déplacement identique à celui de l'artère cérébelleuse supérieure homolatérale. Elle est ainsi refoulée en haut et en dedans.

Mais ceci s'observe très rarement dans les neurinomes de l'angle ponto-cérébelleux.

F.- TEMPS VEINEUX

Son étude est rendue difficile par l'extrême variabilité de taille et de groupement des veines de la fosse postérieure.

TAKAHASHI et coll. ont cependant souligné l'intérêt de la veine pétreuse qui, au cours de son trajet, entre en rapport direct avec le paquet acoustico-facial.

Selon ces mêmes auteurs, cette veine se présente mal injectée et peu visible comparativement au côté opposé du fait de la compression tumorale. Plus rarement, lorsqu'elle est bien visible, elle se trouve plaquée contre le bord supérieur du rocher.

A ce remplissage veineux souvent défectueux, s'ajoute fréquemment une image de " veines bordantes " qui par leur disposition arquée semblent suggérer la masse qu'elles entourent.

G.- IMAGES DE VASCULARISATION PATHOLOGIQUE

Le développement des artériographies avec soustraction en permettant d'obtenir des images de meilleure tonalité a facilité l'interprétation de cette néo-vascularisation.

Celle-ci se présente sous forme de taches de contraste diversement réparties mais prédominant généralement dans le territoire de la cérébelleuse moyenne.

Les images observées sont variables, elles revêtent un aspect :

- soit granité, à gros grains très visibles
- soit réticulé très net
- ou enfin finement réticulé, plus difficile à reconnaitre.

Cette vascularisation pathologique constitue un argument de grande valeur permettant d'affirmer l'existence d'une néoformation.

Cependant son interprétation se heurte à 2 difficultés :

I) Elle ne donne pas toujours une idée précise du volume tumoral car dans bien des cas elle n'injecte pas la tumeur en totalité.

2) Contrairement à ce qui se passe au niveau de l'étage sus-tentoriel, il n'est pas possible de faire un diagnostic de nature - bénin ou malin - au niveau de la fosse postérieure , les caractères d'injection de la tumeur étant ici beaucoup plus capricieux.

Enfin la fréquence de ces images de vascularisation est très diversement appréciée . Elles semblent rares à PERTUISET (20 p.IOO des cas) , beaucoup plus fréquentes à LEMAN qui en observe dans près de 2/3 des cas.

Neurinome droit - Vascularisation pathologique
cf. Observation VI p.54

Vascularisation pathologique - Neurinome droit injecté
cf. observation II p.52

Vascularisation pathologique
Neurinome droit
cf. Observation II p.52

H.- VALEUR et SIGNIFICATION de ces RESULTATS

Pour accorder une certaine valeur aux résultats d'une artériographie, encore faut-il que les vaisseaux aient un trajet parfaitement défini et qu'aucune des variations normales ne puisse simuler un déplacement tumoral.

Par ailleurs, l'artériographie vertébrale peut être parfois très difficile à interpréter :

I. Ainsi lors de l'existence d'une micro-vertébrale - Droite le plus souvent - ne participant pas à la vascularisation du tronc basilaire.

2. De même lorsqu'une ou deux cérébrales postérieures dépendent du système carotidien.

3. Ou encore lorsque les 2 cérébelleuses postéro-inférieures ne sont pas bien individualisés.

Le signe artériographique majeur du neurinome de l'acoustique est représenté par :

- LE SOULEVEMENT DE L'ARTERE CEREBELLEUSE SUPERIEURE SUR L'INCIDENCE DE FACE AVEC INVERSION DE LA COURBURE NORMALE DE L'ARTERE.

D'autres modifications vasculaires sont de première importance, ainsi

. le refoulement en arrière de l'arc choroidien de la cérébelleuse postero-inférieure par rapport à la ligne de TWINING sur l'incidence de PROFIL

. les déplacements de l'artère médiane du vermis et de l'arc choroidien sur les clichés de FACE

. la dénivellation en " marche d'escalier " de la cérébelleuse supérieure de PROFIL

. la dilatation de la cérébelleuse moyenne qui " cravate " le neurinome

. les images de vascularisation pathologique

Mais si leur association permet d'affirmer le diagnostic ils ne peuvent isolèment que le suspecter.

Enfin, l'absence d'un déplacement n'a aucune valeur, c'est-à-dire qu'en aucun cas une artériographie vertébrale normale ne permet d'éliminer le diagnostic.

-:-:-:-:-:-

Chapitre VI

DIAGNOSTIC DIFFERENTIEL

-:-:-:-:-:-

Toutes les statistiques publiées soulignent la fréquence des neurinomes de l'acoustique parmi les tumeurs de l'angle ponto-cérébelleux.

Ainsi sur les 87 tumeurs de l'angle opérées entre I960 et I966 à la clinique neuro-chirurgicale de la Pitié, FOHANNO dénombre :

70 neurinomes (80 p.I00)
7 méningiomes
2 kystes épidermoides

les autres tumeurs étant :
- neurinome du V
- neurinome du VII
- neurinome des nerfs mixtes
- gliome du tronc cérébral
- ostéome

De même WACKENHEIM et METZGER, sur 65 tumeurs de l'angle , notent 57 neurinomes (83 p.I00)

Une telle prépondérance n'exclut donc cependant pas un autre diagnostic.

Or les examens de contraste sont souvent indispensables en pareil cas, les diverses tumeurs réalisant des syndromes voisins que la clinique seule n'est pas toujours en mesure de différencier

Parmi ceux-ci, l'artériographie vertébrale constitue l'examen de choix en raison de sa simplicité technique et de son inocuité.

I.- TUMEURS du TRONC CEREBRAL

Certaines tumeurs intra-encéphaliques peuvent simuler un neurinome de l'acoustique.

Ce sont avant tout les GLIOMES INTRA-PROTUBERANTIELS surtout quand, du fait de leur croissance asymétrique, ils ont tendance à envahir l'angle ponto-cérébelleux.

Leur reconnaissance est capitale, car une intervention, même exploratrice, peut se solder par un échec.

Selon J. LEFEBVRE, l'artériographie vertébrale n'apporte ici aucun élément de certitude.

Le plus souvent le tronc basilaire reste en place. Selon RUGGIERO ce signe négatif pourrait même être retenu en faveur d'une tumeur du tronc.

Parfois cependant le tronc basilaire est repoussé en avant vers le clivus. Mais ce refoulement ne devient appréciable que dans les formes très avancées, les signes fournis par l'encéphalographie gazeuse - refoulement et écrasement de la citerne pré-pontique et de la citerne pré-bulbaire - étant alors évidents.

En définitive, il n'y a pas de critères artériographiques permettant de différencier les neurinomes de l'acoustique des tumeurs du tronc.

L'apport de l'artériographie vertébrale dans le diagnostic des tumeurs intra-encéphaliques passe ainsi au second plan devant les renseignements fournis par l'encéphalographie gazeuse.

II.- NEOFORMATIONS EXTRA-CEREBRALES de la FOSSE POSTERIEURE

a) Méningiome de l'angle ponto-cérébelleux

Souvent le tronc basilaire est nettement plus déplacé latéralement que dans le neurinome. Par ailleurs, la tumeur est habituellement de plus gros volume. Enfin, il est

fréquemment vascularisé par des artères méningées venant de l'artère vertébrale, voire même des carotides.

b) Méningiome de la tente du cervelet

L'artériographie vertébrale apporte un signe essentiel : le soulèvement considérable de la cérébrale postérieure. On observe également un écrasement de l'arc choroidien. Les déplacements sont donc ici théoriquement très différents de ceux observés dans le neurinome.

Mais l'opacification de la néoformation est très variable et ne permet pas toujours de faire le diagnostic de nature.

Et c'est souvent l'artériographie carotidienne associée qui confirme le diagnostic en objectivant l'existence d'une petite artère méningée venant de la carotide interne, l'artère de Bernasconi, qui irrigue la tumeur.

c) Kyste épidermoïde ou Cholestéatome

Les déplacements artériels sont souvent considérables

L'artériographie montre également qu'il s'agit d'une tumeur avasculaire mais cela ne peut être considéré comme un caractère distinctif des neurinomes, l'injection de ces derniers n'étant pas systématique.

La preuve décisive du kyste peut être apportée par l'encéphalographie gazeuse sous forme d'une image marécageuse.

Il faut savoir également rechercher un prolongement sus-tentoriel de ce cholestéatome par la fente de Bichat en pratiquant une exploration carotidienne

d) Les neurinomes du Trijumeau

Très rares, ils sont cependant importants à reconnaitre.

En effet, en raison de leur siège para-tentoriel et du fait de leur situation souvent à cheval sur la fosse

postérieure et la fosse temporale, leur meilleure voie d'abord est différente de celle des neurinomes de l'acoustique.

Ici l'artériographie vertébrale en montrant une tumeur sus et sous-tentorielle impose le diagnostic.

e) Enfin, l'artériographie vertébrale, en visualisant l'ectasie est indispensable au diagnostic des anévrysmes de la fosse postérieure.

Deux remarques complèteront notre étude :

I) La première souligne la nécessité fréquente d'une artériographie carotidienne dans l'exploration des tumeurs de la fosse postérieure.

2) La seconde met en évidence la difficulté de poser parfois le diagnostic de neurinome

En particulier lorsque ces tumeurs ont un développement en bissac encerclant le tronc cérébral, les branches de l'artère vertébrale et du tronc basilaire ne subissent alors aucun déplacement. Si l'hypertension intra-crânienne interdit l'encéphalographie gazeuse, la ventriculographie explore mal les citernes et l'on risque ainsi de passer à côté d'un neurinome. Or celui-ci est une tumeur bénigne qui retentit sur le pronostic vital par son accroissement et les compressions multiples qui en découlent. D'où l'importance d'établir précocément le diagnostic.

-:-:-:-:-:-

Chapitre 7

O B S E R V A T I O N S

-:-:-:-:-:-:-

Notre étude porte sur I2 observations qui s'échelonnent entre I966 et I969

OBSERVATION I

Monsieur LAB.... 43 ans

consulte en Mars I967 pour :

- diminution de l'acuité visuelle depuis IO mois
- céphalées vives, apparues 2 ans auparavant.

A l'examen :

- hypoacousie gauche
- troubles de l'équilibre, vertiges
- nystagmus bilatéral
- déviation des index vers la gauche

en outre : raideur de la nuque
stase papillaire au F.O.

Examens radiologiques

STENVERS : conduit auditif interne gauche dilaté

ARTERIOGRAPHIE VERTEBRALE I6/3/I967 :

I. Soulèvement du segment transversal de l'artère cérebelleuse supérieure gauche.

2. Arc choroïdien refoulé en arrière et en bas
Engagement amygdale cérébelleuse.

OBSERVATION II

Monsieur MAR.... 54 ans

- surdité droite découverte au téléphone 3 ans auparavant
- troubles de l'équilibre
- légère hypoesthésie de l'hémi-face droit

Examens radiologiques

STENVERS : conduit auditif interne droit dilaté.

ARTERIOGRAPHIE VERTEBRALE I7/6/I967

I. Soulèvement et refoulement en dedans et en haut de la cérébelleuse supérieure droite.

2. Refoulement du tronc basilaire et de sa terminaison vers la gauche.

3. Vascularisation pathologique. Injection du neurinome.

OBSERVATION III

Madame RO.... 60 ans

Apparition en avril I968 de paresthésies de l'hémi-face gauche avec anesthésie progressive.

En Août I968, découverte au téléphone d'une hypoacousie gauche qui s'accentue peu à peu.

A l'examen en Mars I969 :

- surdité de perception à gauche
- quelques troubles de l'équilibre
- atteinte discrète du nerf facial

Examens radiologiques

STENVERS : conduits auditifs internes normaux

ARTERIOGRAPHIE VERTEBRALE I5/3/I969

I. Soulèvement de l'artère cérébelleuse supérieure gauche.

2. Arc choroidien en place.

OBSERVATION IV

Monsieur SW.... 24 ans

Surdité très ancienne
Présente en décembre 1966
- syndrome cérébelleux
- syndrome pyramidal droit

Examens radiologiques

STENVERS : Elargissement du conduit auditif interne droit
Pointe du rocher droit " gommé "

ARTERIOGRAPHIE VERTEBRALE 5/12/1966

1. Tronc basilaire plaqué contre le clivus
2. Soulèvement du segment transversal de l'artère cérébelleuse supérieure droite.
3. Artère cérébelleuse moyenne " cravatant " le neurinome.

OBSERVATION V

Madame MAD.... 35 ans

Surdité progressive de l'oreille droite
Céphalées
Troubles de l'équilibre, vertiges

Examens radiologiques

STENVERS : dilatation du conduit auditif interne droit

ARTERIOGRAPHIE VERTEBRALE 18/10/1966

- Pas de modifications vasculaires radiologiquement visibles

ENCEPHALOGRAPHIE GAZEUSE FRACTIONNEE :

- Neurinome droit comblant la citerne et refoulant l'angle latéral droit du IV ventricule.

OBSERVATION VI

Monsieur DAU... 52 ans

- Hypoacousie droite
- Céphalées
- Paresthésie faciale

Examens radiologiques

STENVERS : dilatation du conduit auditif interne droit

ARTERIOGRAPHIE VERTEBRALE : I/3/I967

I. Important soulèvement du segment transversal de l'artère cérébelleuse supérieure droite

2. Arc choroidien en place

3. Vascularisation pathologique ++ Neurinome injecté.

OBSERVATION VII

Monsieur ROB..... 50 ans

- Apparition en Juillet I967 d'une surdité droite s'accentuant progressivement
- Présente, en outre, en Novembre I968
  - céphalées
  - troubles de l'équilibre
  - impressions vertigineuses

Examens radiologiques

STENVERS : dilatation du conduit auditif interne droit

ARTERIOGRAPHIE VERTEBRALE I9/II/I968

I. Soulèvement de l'artère cérébelleuse supérieure droite

2. Arc choroidien refoulé en arrière et en bas sur les clichés de profil.

3. Injection du neurinome.

OBSERVATION VIII

Madame BO... 36 ans

En Juillet 1968, apparition d'une hypoacousie droite s'accompagnant d'une hypoesthésie de l'hémi-face droite.

A l'examen :

- troubles de l'équilibre
- nystagmus

Examens radiologiques

STENVERS : conduit auditif interne droit dilaté

ARTERIOGRAPHIE VERTEBRALE 6/2/1969

- aspect normal des artères cérebelleuses.

ENCEPHALOGRAPHIE GAZEUSE FRACTIONNEE

- comblement de la citerne de l'angle droit
- refoulement du IV ventricule vers la gauche.

OBSERVATION IX

Monsieur B.. A.... 33 ans

Consulte en Janvier 1969 pour :

- surdité gauche, ancienne, s'aggravant depuis quelques mois
- céphalées occipitales depuis 6 mois
- vertiges aux changements de position

A l'examen, présence également :

- d'un nystagmus
- et d'une hypoesthésie cornéenne gauche

Examens radiologiques

STENVERS : conduits auditifs internes normaux

ARTERIOGRAPHIE VERTEBRALE 9/I/1969

I. De face : le segment transversal de l'artère cérébelle supérieure gauche se croise avec l'artère cérébrale postérieu homolatérale, elle-même très refoulée en haut et en dedans.

branche vermienne refoulée vers la droite

2. De profil : Artère cérebelleuse supérieure soulevée

Arc choroidien refoulé en arrière

3. Présence de quelques néo-vaisseaux.

OBSERVATION X

Madame GA.... 62 ans

Consulte en Août 1968 pour :

- hypoacousie bilatérale ancienne, s'étant accentuée à droite depuis 6 mois.
- paresthésie faciale droite
- hypoesthésie faciale progressive

A l'examen :

- surdité droite
- hypoesthésie 3 branches du V droit
- anesthésie cornéenne
- instabilité , " ébriété " .

E.E.G. = rares ondes lentes fronto-temporales droites.

Examens radiologiques

STENVERS : Pas de modification des conduits auditifs internes

ARTERIOGRAPHIE VERTEBRALE 10/8/1968

1. Artères cérébelleuses supérieures peu visibles.
2. Injection du neurinome au temps veineux.

OBSERVATION XI

Madame ZA..... 66 ans

Consulte en Décembre 1966 pour :

- surdité gauche, apparue 4 ans auparavant, d'installation progressive.
- paresthésies au niveau des lèvres, surtout du côté gauche.

A l'examen :

- hypoesthésie faciale gauche
- déséquilibre au demi-tour

Examens radiologiques

STENVERS : légère dilatation du conduit auditif interne gauche

ARTERIOGRAPHIE VERTEBRALE 18/12/1966

1. Soulèvement de l'artère cérébelleuse supérieure gauche
2. Déplacement postérieur de l'arc choroidien de la cérébelleuse postero-inférieure sur les clichés de profil
3. Vascularisation pathologique - Neurinome injecté

OBSERVATION XII

Monsieur SE... 68 ans

consulte pour une hypoacousie droite apparue 5 ans auparavant, accompagnée rapidement de bourdonnements d'oreille puis survenue de névralgies dans le territoire du V.

A l'examen :
- surdité droite
- chute spontanée vers la droite
- déviation des index
- hypoesthésie cornéenne droite
- aréflexie vestibulaire droite
- légère atteinte du VII droit.

Examens radiologiques

STENVERS : conduits auditifs internes normaux

ARTERIOGRAPHIE VERTEBRALE 29/5/1967

I. Tronc basilaire refoulé vers la gauche
2. Soulèvement de l'artère cérébelleuse supérieure droite
3. Arc choroidien en place
4. Neurinome non injecté

-:-:-:-:-:-:-:-:-:-:-:-

RESULTATS

Sur ces I2 malades, IO ont été opérés sur les seules données de la clinique , de la radiographie des conduits auditifs internes et de l'artériographie vertébrale.

Celle-ci montrait :

- un soulèvement de l'artère cérébelleuse supérieure 9 fois
- une vascularisation pathologique 6 fois
- un refoulement de l'artère cérebelleuse postero-inférieure 4 fois

---

Chapitre VIII

C O N C L U S I O N S

-:-:-:-:-:-

I.- Au cours de ces dernières années, les progrès de la technique - en améliorant la qualité des images - ont transformé l'artériographie vertébrale en un examen de routine.

2.- Investigation neuro-radiologique dénuée de risques depuis la pratique systématique de la ponction rétrograde par voie humérale , elle doit être effectuée devant une suspiçion de lésion de la fosse postérieure préalablement à tout autre examen de contraste.

3.- Si elle ne constitue pas un moyen précoce de diagnostic, elle offre cependant un double intérêt :

a) en évaluant la taille des ventricules, elle permet d'apprécier l'existence d'une hypertension intra-crânienne qui contre-indique l'encéphalographie gazeuse et l'opacification iodée du conduit auditif interne.

Dans quelques cas privilégiés, elle est encore plus évocatrice en mettant en évidence une image d'engagement.

b) en assurant le diagnostic topographique de la tumeur :

- soit indirectement par des déplacements vasculaires de grande valeur :

. CEREBELLEUSE SUPERIEURE nettement modifiée sur l'incidence de face +++

. Refoulement postérieur de l'ARC CHOROIDIEN de la CEREBELLEUSE POSTERO-INFERIEURE par rapport à la ligne de TWINING sur l'incidence de profil.

- soit directement par des images de vascularisation pathologique.

4.- Toutefois elle n'exclut pas la pratique d'autres examens, mais au contraire elle permet de poursuivre les explorations aériques avec un maximum de sécurité.
De même elle autorise l'opacification du conduit auditif interne par I cc. de Lipiodol, seule technique permettant le diagnostic des tumeurs intra-canaliculaires.

UNE ARTERIOGRAPHIE VERTEBRALE NORMALE N'ELIMINE PAS LE DIAGNOSTIC DE NEURINOME DE L'ACOUSTIQUE.

-:-:-:-:-

Vu, le Président de Thèse :
Professeur G. BOUDIN

Vu, le Doyen de la Faculté
Professeur H. JEROME

Vu et Permis d'Imprimer
Le Recteur de l'Académie de Paris
G. MALLET

-:-:-:-:-:-:-:-:-:-

B I B L I O G R A P H I E

I DAVID M. , POURPRE H. et coll.
Neuro-chirurgie
I vol. Flammarion Paris I96I

2 POIRIER J.
Tumeurs de la Fosse Postérieure
La Vie Médicale - decembre I964 nº I - Paris

3 CUSHING H.
Tumors of the nervus acusticus and the syndrome of the cerebello-pontile angle
I vol. W.B. Saunders Philadelphie U.S.A. I9I7

4 PERTUISET B. et coll.
Les neurinomes de l'acoustique
Neuro-chirurgie - Tome XVI supplément Mai I970
Masson - Paris

5 MONOD C. , DUHAMEL B.
Schémas d'anatomie - Système nerveux central
I vol. Gilbert - Paris I96I

6 LAZORTHES G.
Vascularisation et circulation cérébrales
I vol. Masson - Paris I96I

7 BORIES J.
L'artériographie vertébrale
I vol. Garnier - Paris I958

8 BAILEY P.
Intracranial tumors
I vol. Blackwell Oxford I947

9 BRUNET P.
Examens complémentaires dans le diagnostic des tumeurs intracrâniennes
La Revue du Praticien - I Avril I965 - Tome XV - nº I0
Baillière - Paris

10 AKERMAN M. , ROUGERIE J. et GUIOT G.

La gamma-encéphalographie dans les tumeurs de la fosse postérieure.
Table ronde sur l'information isotopique dans le diagnostic neuro-chirurgical.
XVIII congrès de Neuro-chirurgie de Langue Française
Liège - Juin 1968

11 RUGGIERO G.

L'encéphalographie fractionnée
Masson - Paris 1957

12 WACKENHEIM A. , ESCUDERO L.

Neuroradiologie
Encéphalographie gazeuse fractionnée normale et pathologique
I vol. - Doin - Paris

13 HITSELBERGER W.E. , BRITTON B.H.

Iophendylate examination of posterior fossa in diagnosis of cerebellopontine angle tumors
Arch Otolaryng. - vol 88 - Dec. 1968 p. 608-617

14 SCANLAN R.

Positive contrast medium (Iophendylate) in diagnosis of acoustic neuroma
Arch Otolaryng. - vol 80 - Dec. 1964 p. 698-706

15 STERKERS , BILLET et DORLAND

L'opacification du conduit auditif interne
Ann. Oto-laryngologie (Paris) 1969 - vol.86 - p.541-554

16 FISCHGOLD H. , METZGER J. et SALAMON G.

Les neurinomes du VIII
I vol. - Garnier - Paris 1961

17 FISCHGOLD H. , METZGER J. et JUSTER M.

Radiographie segmentaire du conduit auditif interne dans les neurinomes de la 8e paire.
Acta radiologica 1956 - 46 - p. 130-142

18 LEMAN P. , COHADON F. et LEIFER C.
L'artériographie vertébrale dans les neurinomes de l'acoustique.
Neuro-chirurgie - Tome XIII - 1967 - p. 752-761
Masson. Paris

19 LEMAN P. , COHADON F. et LEIFER C.
Séméiologie artériographique des tumeurs de la fosse postérieure
Neuro-chirurgie - Tome XIII - 1967 - p. 855-871
Masson. Paris

20 ECONOMOS D. , PROSALENTIS A.
L'artère cérébelleuse supérieure dans les tumeurs de la fosse postérieure.
Acta radiologica - 1963 - I Diagnosis p. 267-277

21 RUGGIERO G. , CONSTANS
L'angiographie vertébrale. Analyse de 48 cas
Revue neurologique - 1954 - vol.90 - p. 467-502

22 DUQUESNEL J. , SCHOTT B.
L'artériographie vertébrale
La Revue du Praticien - 1 Juillet 1967 - Tome XVII -nº 19
Baillière - Paris

23 AUBRY M. , VAN EYCK M.
Tumeurs bilatérales de l'acoustique
Annales d' O.R.L. séance du 16 Mars 1959

24 TAKAHASHI M. , WILSON G. et HANAFEE W.
The signifiance of the petrosal vein in the diagnosis of cerebellar pontine angle tumors
Radiology - 1967 - vol.89 - p. 834-840

25 COMPERE J.
Les difficultés de diagnostic des neurinomes de l'acoustique (à propos de 60 cas)
Mémoire pour le titre d'assistant étranger
Paris - 1966 , vol. 251 22

26 LEFEBVRE J.

Etude radiologique des gliomes infiltrants du tronc cérébral
Acta radiologica - 1963 - I Diagnosis p. 343-357

27 HOFFMAN G.R. , DE BUSSCHER J. et DE HAENE

Le méningiome de l'angle ponto-cérébelleux
Neuro-chirurgie - Tome III - 1957 - p. 123-137

28 LEPOIRE J. et PERTUISET B.

Les kystes épidermoides cranio-encéphaliques
I vol. - Masson - Paris 1957

29 SCHISANO G. et OLIVECRONA H.

Neurinomas of the Gasserian ganglion and trigeminal root
J. neuro-surg. - 1960 - vol. 17 - p. 306-322

-:-:-:-:-:-:-:-